Vergleichend anatomische und physiologische Untersuchungen über das männliche Begattungsorgan der Feliden mit besonderer Berücksichtigung der Nervenendigungen.

Inaugural-Dissertation

zur Erlangung

der

Doktorwürde in den Naturwissenschaften

der

hohen naturwissenschaftlichen Fakultät

der

Eberhard-Karls-Universität zu Tübingen

vorgelegt

von

Oscar Röder

aus Johanngeorgenstadt.

Berlin 1894.

Gedruckt bei L. Schumacher.

Sonder-Abdruck aus dem Archiv für wissenschaftl. und prakt. Thierheilkunde.
Bd. XX. Heft 2 u. 3. 1894.

Der Bau der Geschlechtsorgane zeigt im Thierreiche ungemein verschiedene Verhältnisse und mannigfache Stufen fortschreitender Differenzirung. Die höchste Komplication bieten jedenfalls die Geschlechtsorgane der Wirbelthiere. Je mehr dieselben Gegenstand wissenschaftlicher Untersuchungen wurden, desto mehr ergab sich, um mit Semon (1) zu sprechen, dass die oft recht abweichenden Bauverhältnisse dieses Organsystemes in den verschiedenen Wirbelthierklassen sich aus einem gemeinsamen Grundplan ableiten lassen. Es lässt sich dies nicht allein auf die wesentlichen Theile des Urogenitalsystemes, sondern auch auf die wesentlichen Theile des Genitalsystemes für sich, sowie auf die bezüglichen Hülfsorgane beziehen. Wie Ovarium und Ovidukt, wie Testikel und Ductus ejaculatorius, gleichviel in welcher Gestalt, sich immer vorfinden, so finden sich auch bei den Säugethieren Uterus, Vagina und erektile Organe einerseits und Penis nebst drüsigen Anhängen am Ductus ejaculatorius andererseits in den verschiedensten Formen vor. Einzelne Gruppen niederer Wirbelthiere bilden Ausgangspunkte für das Verständniss und die Vergleichung gewisser Organsysteme höher entwickelter Wirbelthiere. Für das Urogenitalsystem der höheren Wirbelthiere gilt der Selachiertypus als Ausgangspunkt, wie dies z. B. auch E. O. Schmidt(2) zugiebt. Es würde indess zu weit gegangen sein, wenn man den Selachiertypus als die Stammform ansehen wollte, aus der sich alle höher stehenden Wirbelthiere allmählich herausdifferenzirt hätten, wie dies von Albrecht (3) angenommen wird, indem er z. B. das Selachierkaugelenk dem mammalen Kaugelenk und die beiden Hülfsbegattungsorgane („Hemipenes“ nach Albrecht, „Pterygopodien“ nach

Petri (4)) dem Penis der Amphibien, Reptilien, Vögel und Säugethiere homolog erklärt.

Die Spaltung des Penis bei den Sauriern, Ophidiern, Cheloniern, Krokodilen, bei manchen Vögeln, bei einigen Marsupialien und den Monotremen, die durch das bei den meisten Säugethieren vorkommende Septum angedeutete Zweitheilung des Penis, sowie die Zusammensetzung des Ruthenschaftes aus dem jederseitigen Crus penis (mit Ausnahme der Marsupialien und Monotremen) sind z. B. bemerkenswerthe Aehnlichkeiten mit dem Selachiertypus, aber sie liefern an sich noch keineswegs den Beweis der Homologie.

Albrecht (3) beruft sich in seiner Beweisführung auf das von v. Lenhossék (5) beschriebene Skelet im Penis eines 42jährigen Mannes. Er identifizirt dieses Skelet mit dem Pterygopodienskelet der Selachier und hält den Penis- resp. den Clitorisknorpel oder -Knochen der Säugethiere „für den letzten Rest der in der Mittellinie sympodisch sich vereinigt habenden Hemipenisskelete der Selachier". (l. c. S. 25.) Angenommen, der Stützknochen im Penis der meisten Säugethiere (Ausnahmen: Wiederkäuer und Pachydermen) wäre ein Ueberrest des Pterygopodienskeletes der Selachier, so kämen für das Verständniss dieser regressiven Differenzirung dieselben Gesichtspunkte in Betracht, wie sie uns die Paläontologie bei der Umbildung der Extremitäten vor Augen führt. Wir wissen, dass bei der Um- bez. Rückbildung der Gliedmassen, welche im Laufe ungemein langer Zeiträume stattgefunden hat, immer die distalen, keineswegs aber die proximalen Knochen zuerst verschwinden. Als Beweis, der wohl ausser Zweifel steht, mögen die Gliedmassen des Palaeotherium, des Anchitherium, des Hipparion und des Pferdes dienen. Von dem Knochengerüst der Extremitäten der Urvorderen besitzt das Pferd ausser den Knochen einer vollständigen Zehe nur noch zwei Griffelbeine, welche ehemals dem jetzigen Metacarpus oder Metatarsus äquivalent waren. Die zu diesen Rudimenten gehörigen Knochen, also Fesselbein, Kronbein und Hufbein sind verloren gegangen. Das Hipparion, dessen Skelet durch Funde im oberen Myocän von Pikermi bis in die kleinsten Einzelheiten bekannt geworden ist, besitzt an den beiden Seitenzehen noch die drei Phalangenknochen, ihre Rückbildung im Vergleich zu den Knochen der Stützzehe ist aber unverkennbar. Ebenso könnte man das Os coccygis des Menschen mit zur Beweisführung heranziehen. Von den 4, in seltenen Fällen 5 rudimentären Wirbeln sind die distalen die unvollkommensten.

Sollte also der Ruthenknochen ein Ueberrest des Skeletes der Selachier-Pterygopodien sein, so muss von vornherein angenommen werden, dass er der Rest eines proximalen Skelettheiles ist, sagen wir des Beckenmetapterygoides (Hemipenifemur nach Albrecht). Es muss dann erwartet werden, dass dieser Knochen entweder mit dem Sitzbein artikulirt — und dann würden die Crura penis Sitz des nothwendigerweise doppelt vorhandenen Knochens sein müssen — oder wenigstens an dem Vereinigungspunkte der Crura penis sich vorfindet. Dies ist indess nicht der Fall. Im Gegentheil, der Ruthenknochen befindet sich im distalen Theile des Penis, in der sogenannten Eichel, vom Sitzbeine also soweit entfernt, als überhaupt nur möglich ist. Es erscheint demnach nicht gerechtfertigt, den Ruthenknochen der Säugethiere mit dem Pterygopodienskelet der Selachier in Beziehung zu bringen.

Der Zweck des Ruthenknochens kann jedenfalls nur der sein, dem vordersten Theile der Ruthe, welcher zum vortheilhafteren Gebrauche eine konische Gestalt hat, bei der Erektion als Stütze zu dienen.

An dem Hülfsbegattungsorgan der Wirbelthiere finden sich ausserdem noch gewisse Eigenthümlichkeiten, die man entweder von den niedersten Stufen an aufwärts wiederkehren sieht, oder die in den höheren Reihen anscheinend unvermittelt auftreten. Es ist dies erstens die Bewaffnung und zweitens die rückwärtsläufige s. l. kaudale Richtung des männlichen Gliedes bei einigen Wirbelthierklassen.

Die Bewaffnung des männlichen Gliedes steht nicht vereinzelt da. Schon bei manchen Selachiern, z. B. bei Acanthias vulgaris, ist das Hülfsbegattungsorgan mit einem spornartigen Knorpel ausgerüstet. Der doppelte Penis einiger Ophidier besitzt auf seiner ganzen Oberfläche zahlreiche Knochenplättchen. Bei Crotalus horridus stellte J. Müller (6) fest, dass nur der vordere Theil jedes Penis mit Stacheln versehen ist. Bei mehreren Beutelthieren ist die Eichel mit feinen, rückwärtsgerichteten Papillen, oder wie bei Phascolomys mit hornartigen Stacheln besetzt. Unter den Monotremen sei an Ornithorhynchus paradoxus erinnert. Hier befinden sich beiderseits an der Eichel zwei starke, stachelartige Gebilde. Bei den Nagern ist die Eichel oft mit Schuppen und Warzen, ja selbst mit Stacheln oder Zapfen besetzt (Meerschweinchen, Hamster, Biber etc.). Auch bei der Hauskatze finden sich Papillen oder rückwärts gerichtete Stacheln am vorderen Ende des Penis vor.

Die kaudale Richtung des Begattungsorganes beobachtet man nur

bei den Nagern und den Katzen und zwar ist diese Richtung bei den Katzen deutlicher ausgesprochen als bei den Nagern.

Es bieten also die männlichen Begattungsorgane der Nager und der Katzen ganz interessante Eigenthümlichkeiten, auf die indess bis jetzt nur wenig eingegangen worden ist. Besonders mangelhafte, zum Theil sogar unrichtige Angaben finden sich in der Literatur über die

Anatomie und Morphologie des Penis der Feliden.

Ich habe es mir angelegen sein lassen, möglichst viel anatomische Beschreibungen von Feliden kennen zu lernen, jedoch vermisste ich stets eine nähere Beschreibung des Begattungsgliedes. Es ist z. B. in den Abhandlungen des französischen Forschers Perrault (7) nur einigemale erwähnt, dass die Glans penis der betreffenden Feliden durch einen Knochen gestützt wird. Ganz ähnlich ist die Angabe G. Jäger's (8) in seinem Beitrag zur Anatomie des Löwen. W. Martin (9) und R. Owen (10) erwähnen in der anatomischen Beschreibung des Puma (Felis concolor) und des Cheeta (Felis jubata) die Geschlechtstheile gar nicht. Auch J. N. v. Meyer (11) giebt nur eine allgemein gehaltene, unklare Beschreibung des männlichen Begattungsapparates des Tigers. In der neueren und neuesten Literatur finden sich ebenfalls nur unvollständige diesbezügliche Angaben. Obgleich mehrere Werke vorhanden wird, welche das Leben und Treiben der Feliden zum Vorwurf haben (12, 13, 14), so ist doch darin die biologische Seite nur wenig oder gar nicht beleuchtet worden.

In dem wenig bekannten englischen Werke über die Anatomie der Katze von G. Mivart (15), sind die Geschlechtstheile nur oberflächlich behandelt und die Darstellung beschränkt sich nur auf die bisher bekannten Thatsachen. H. Straus-Dürckheim (16) giebt, wie ich des Weiteren zeigen werde, in seinem ausgezeichneten Werke über die Anatomie der Katze zwar eine ausführliche, aber doch nicht in allen Punkten völlig zutreffende Beschreibung der Geschlechtstheile der männlichen Hauskatze. Es sei mir daher gestattet, auf das eigenartige anatomische Verhalten des männlichen Begattungsgliedes der Feliden in Folgendem näher einzugehen.

Schon bei der oberflächlichen Betrachtung dieses Organes bemerkt man, dass es kaudalwärts gerichtet ist. Demzufolge spritzen die männlichen Katzen den Harn nach hinten. Sie sind, wie Mivart sich ausdrückt, „retromingent“, wovon sich schon mancher Besucher eines

Raubthierhauses in unangenehmer Weise überzeugen musste. Die rundlichen Hoden liegen über dem Penis, dicht unter dem After.

Ebenso wie bei den übrigen Säugethieren, mit Ausnahme der Marsupialien und Monotremen, heften sich die Crura penis an den Sitzbeinen an. Der von den kavernösen Körpern, der Urethra sammt deren Schwellkörper (nach Mivart „Corpus spongiosum"), dem Musculus bulbo-cavernosus, sowie den After-Ruthenmuskeln gebildete Ruthenschaft verläuft nach hinten und etwas nach unten, so dass er von der Längsaxe des Körpers um ungefähr 45° abweicht. Sodann wendet er sich ungefähr in der Mitte ziemlich gerade nach hinten, sodass er nun parallel zur Körperaxe verläuft. Er beschreibt demnach eine Kurve, welche, von der Seite gesehen, durch die nachstehende Linie ___/ veranschaulicht wird. — Es ist merkwürdig, dass man dieses Umstandes in allen Lehrbüchern der vergleichenden Anatomie, besonders in den Werken über die Anatomie der Katze, wie auch über die vergleichende Anatomie unserer Hausthiere keine Erwähnung thut. Ja, es finden sich sogar in diesen Werken Abbildungen und zwar Seitenansichten, auf denen der Penis der Katze in gerader Linie nach hinten und unten verlaufend dargestellt wird. Selbst in dem Straus-Dürckheim'schen schönen Atlas ist auf Taf. III., IV. und VIII. der Penis in der soeben beschriebenen Richtung verlaufend dargestellt.

Gurlt (17) beschreibt den Penis des Katers wie folgt: „Abweichend von der Ruthe aller anderen Hausthiere verhält sich die Ruthe. Sie ist nach hinten gerichtet und zeigt an ihrem spitzen Ende, dem eine wahre Eichel fehlt, und in welchem ein kleines, spitzes, 3—4 mm langes Knöchelchen vorkommt, eine Anzahl kleiner in Reihen gestellter Stacheln." Die auf derselben Seite gegebene Abbildung der männlichen Geschlechtstheile der Katze zeigt dementsprechend den Penis in gerader Richtung nach hinten und etwas nach unten verlaufend. Dieselbe Angabe und dieselbe Abbildung ist auch in die neueste Auflage bezw. Bearbeitung des Gurlt'schen Werkes von Leisering, Müller und Ellenberger (18) übergegangen. Auch auf der im Leisering'schen Atlas der Anatomie der Haussäugethiere (19) befindlichen Abbildung ist der Penis des Katers als in gerader Linie nach hinten und etwas nach unten verlaufend dargestellt. Ganz ähnlich ist ferner die Angabe und Abbildung in Franck's Anatomie der Hausthiere (20). F. Müller in Wien (22) behauptet sogar in seinem Lehrbuch der Anatomie der Haussäugethiere, dass das männliche Glied der Fleischfresser nicht gekrümmt sei.

Im Widerspruch zu den erwähnten Darlegungen steht die Beschreibung Cuvier's (22), welcher sagt: „Die Ruthe des Elephanten hat, wenn sie in ihrer Scheide liegt, die Gestalt zweier, hinter einander stehender Kursiv-S. Bei den Wiederkäuern verlässt sie ihre gerade Richtung, um sich in den tiefen Ausschnitt zu erheben, welcher hinten das Becken und vorn den grossen Vorsprung der

Unterleibshöhle begrenzt, nimmt aber nachher ihre erste Richtung wieder an und behält sie in ihrer ganzen übrigen Länge. Beim Kameel und Dromedar ist ihr Ende nach hinten gewandt. Bei den Katzen findet sich dasselbe. Auch lassen diese Thiere den Harn nach hinten; wenn aber die Ruthe steif wird, richtet sie sich nach vorn." Aus dieser Beschreibung geht hervor, dass die Ruthe der Katzen nicht ohne Weiteres nach hinten verläuft, sondern zunächst nach abwärts und dann mit dem Ende nach hinten gerichtet ist.

Eine falsche Ansicht über die Richtung des Felidenpenis entwickelt von Meyer (11), indem er schreibt: „Die Ruthe verläuft von hinten nach vorn, von der Schambeinfuge an unter der Mittellinie des Unterleibes fort und öffnet sich mehr oder weniger dicht am Nabel. Auf diesem Wege ist sie in eine Scheide eingeschlossen, welche eine kleine Ausdehnung der Haut des Unterleibes ist und sie genau an die vordere Wand desselben heftet. Dieser Verlauf der Ruthe kommt allen Sohlen- und Zehengehern zu. Bei den Katzen ist das Ende nach hinten gewendet, nach welcher Richtung sie ebenfalls harnen; anders verhält sie sich im Zustande der Erektion, indem sie sich nach vorn begiebt." Hiernach muss man annehmen, dass die Ruthe der Katzen unter der Mittellinie des Leibes nach vorn läuft und dass sich dann das Ruthenende nach hinten umschlägt.

Bei meinen Untersuchungen des männlichen Begattungsorgans der Katzen kam ich anfangs allerdings auch zu der Ansicht, wie sie z. B. von Gurlt und Leisering in den citirten Werken vertreten ist. Durch die gegentheilige Ansicht Cuvier's veranlasst, legte ich durch die männlichen Geschlechtstheile gefrorener Hauskatzen Längsschnitte. Ich musste nunmehr die Cuvier'sche Ansicht als die unbedingt richtige anerkennen. Es ist übrigens leicht erklärlich, dass bei der geringen Grösse eines Objektes, wie es der Penis der Hauskatze darstellt, beim Präpariren Verzerrungen und Verschiebungen der Lage eintreten, welche dann zu einem Irrthum, wie dem erwähnten, führen können. An dem Begattungsgliede grösserer Feliden, die mir zur Untersuchung vorlagen (Löwe, Tiger, Leopard, Gepard), konnte ich die Krümmung ohne Weiteres feststellen; sie war selbst dann noch zu erkennen, wenn das Organ ohne besondere Sorgfalt herausgeschnitten worden war.

Was nun die Beschaffenheit des Ruthenschaftes anbelangt, so ist derselbe, wie bereits erwähnt, aus den medianwärts zusammenstossenden Schwellkörpern, aus der Urethra mit deren Schwellkörper, sowie den vorher erwähnten Muskeln zusammengesetzt. Das Septum ist zwischen den Schwellkörpern noch deutlich sichtbar, bei den grösseren Feliden, z. B. beim Löwen, sogar sehr stark entwickelt. Die Schwellkörper sind von zahlreichen, starken, fibrösen Querbalken durchzogen. In der Albuginea und seitlich der Harnröhre finden sich

Längszüge von quergestreiften Muskelfasern, worauf Ercolani (23) bereits aufmerksam gemacht hat. Die am Ruthenschaft befindlichen Muskeln (After-Ruthenmuskeln, m. bulbo-cavern.) unterscheiden sich nicht von den gleichen Muskeln anderer Säugethiere.

Die Ruthe ist cylindrisch, seitlich etwas zusammengedrückt, sodass der Höhendurchmesser etwas grösser ist, als der Querdurchmesser. Das vordere Ende der Ruthe enthält einen kleinen, rundlichen Knochen. Durch Querschnitte lässt sich feststellen, dass dieser Knochen in der Mitte der Glans penis liegt, wenn man die Spitze des Penis bei den Feliden so nennen will. Die Corpora cavernosa werden durch den Penisknochen in ihrer Ausdehnung nicht beeinträchtigt, was sonst bei den Säugethieren, die mit einem grossen Penisknochen ausgestattet sind, stets der Fall ist. Der Knochen ist innig mit fibrösem und kavernösem Gewebe umgeben, sodass es nicht möglich ist, ihn glatt herauszupräpariren. Je nach der Grösse des Thieres schwankt auch die Grösse des Knochens. Beispielsweise beträgt seine Grösse bei der Hauskatze 3—4mm und seine Dicke 1—2mm. Beim erwachsenen Löwen hingegen fand ich einen 10mm langen Knochen vor, dessen Querdurchmesser am proximalen Ende 3 mm, am distalen Ende aber nur $1^1/_2$ mm betrug.

Die Urethra liegt auf der oberen Seite des Ruthenschaftes, also dorsal. Darin besteht scheinbar ein Unterschied zwischen den Feliden (und Nagern) einerseits und den übrigen Säugethieren andererseits. Zieht man jedoch das Begattungsorgan nach vorn zwischen die Schenkel, so dass es eine ähnliche Lage wie z. B. beim Hunde annimmt, so stellt sich heraus, dass die von mir bisher und weiterhin als dorsal angesprochene Fläche identisch ist mit der für gewöhnlich als ventral bezeichneten Penisfläche der übrigen Säugethiere.

Der Ruthenschaft sammt der Urethra ist nach oben durch lockeres Bindegewebe mit den Hoden verbunden, ohne dass dadurch das Glied in seinen Bewegungen (Erektion) gehemmt wird. Die Crura penis sind an den Sitzbeinen zu beiden Seiten des tiefen Ausschnittes ungemein fest inserirt. Die Mm. ischio-cavernosi sind verhältnissmässig stark.

Im Uebrigen ist der Ruthenschaft von der äusseren Haut, das spitze Vorderende speziell von der Vorhaut umgeben. Hier trifft man stets einen bisher bei den Feliden übersehenen Muskel an, nämlich den Musculus levator penis.

Bei vorsichtiger Präparation der ventralen Fläche der Vorhaut

und weiter vorschreitend der ventralen Fläche des Ruthenschaftes stösst man auf einen blassrothen, platten Muskel, welcher sich in der Vorhaut, hauptsächlich ventralwärts halbringförmig inserirt. Nicht selten verlaufen auch einige Fasern auf die dorsale Seite der Vorhaut, sodass zuweilen die Insertion nahezu ringförmig wird. Längs der ventralen Fläche der Ruthe und zwischen den Hinterschenkeln liegen die Fasern dicht nebeneinander der Haut an. Bei der Hauskatze erreicht hier der Muskel eine Breite von nahezu einem Centimeter. In der jederseitigen Regio inguinalis divergiren dann die Fasern und der Muskel nimmt nun entweder eine fächerförmige Gestalt an oder er theilt sich, wie dies meist der Fall zu sein scheint, in zwei seitlich verlaufende Gruppen von Faserzügen. Die letzten Ausläufer dieses Muskels lassen sich bei sehr sorgfältiger Präparation zuweilen bis an den Bauchhautmuskel verfolgen. Die bis dahin verlaufenden Fasern schliessen sich dem Faserzuge des Hautmuskels an. Erwähnt sei noch, dass zwischen den Hinterschenkeln beiderseits einzelne Muskelfasern nach dem Scrotum abschweifen.

Auch bei weiblichen Katzen fand ich diesen Muskel mehrmals auf. Hier inserirte er sich halbringförmig an der Clitoris, jedoch konnte ich in keinem Falle eine Verbindung mit dem Bauchhautmuskel feststellen.

Bei zwei Exemplaren von Felis leo, sowie bei je einem Exemplar von Felis melas und Felis jubata konnte ich an den mir aus dem Hagenbeck'schen Thierparke, bez. von der zoologischen Handlung von Umlauff in Hamburg[1]) überlassenen Präparaten, welche überdies aus den Kadavern offenbar sehr unvorsichtig entnommen waren, die halbkreisförmige Insertionsstelle am Praeputium auffinden. An einem ebenfalls verstümmelten Präparate von Felis tigris (juven.) beobachtete ich, dass dieser Muskel zwischen den Schenkeln im Verhältniss zu demselben Muskel bei Felis maniculata domestica eine grössere Breite besitzt. Da ich weitere Präparate, besonders solche, die noch mit der äusseren Haut bekleidet waren, nicht erlangen konnte, so bin ich leider nicht in der Lage, das Verhalten dieses Muskels bei anderen Vertretern der Gattung Felis zu beschreiben.

Ich konnte in keinem der mir zur Verfügung stehenden Werke über vergleichende Anatomie, noch in einem Werke über die Anato-

[1]) Aus den zoologischen Gärten Deutschlands war trotz aller Bemühungen kein Material zu erlangen gewesen.

mie der Haussäugethiere oder speziell über die Anatomie der Katze (15—29) eine Erwähnung des in Frage stehenden Muskels der Feliden auffinden. Indess muss zugegeben werden, dass Straus-Dürckheim (16) dem Muskel auf der Spur war. Im Anschluss an die Beschreibung des Bauchhautmuskels (Musc. dermo-gastrique) sagt er nämlich Th. II. S. 252: „Plus en arrière, d'autres fibres, qui continuent le muscle adhèrent entièrement à la peau, et passent souvent d'un côté du corps à l'autre, et quelque fois on en aperçoit de longitudinales qui se prolongent jusque vers les pubis!" Es unterliegt demnach keinem Zweifel, dass Straus-Dürckheim jene Muskelfasern gesehen hat, die vom Musc. levator penis zuweilen bis an den Bauchhautmuskel verlaufen und sich mit diesem vereinigen.

Es haben auch andere Forscher bei gewissen Säugethieren ähnlich gelegene Muskeln gefunden. So erwähnt zunächst Malkmus (30) bei Besprechung der rudimentären Beuteltasche des Schafes zwei Muskelgruppen — vordere und hintere Präputialmuskeln —, die aber den Pyramidenmuskeln anderer Thiere entsprechen und mit dem bei den Feliden vorkommenden Muskel keine Aehnlichkeit haben.

In dem Werke über die Anatomie des Hundes von Ellenberger und Baum (31) ist ein Muskel des Hundes beschrieben, der nach seiner Lage mit dem bei der Katze gefundenen Muskel wenigstens eine gewisse Aehnlichkeit besitzt. Die erwähnten Autoren beschreiben ihn als einen platten, schwachen Muskel, welcher oberflächlich zu beiden Seiten der Linea alba liegt, an der Cartilago xyphoidea des Sternum und an der Linea alba entspringt und sich an der Innenfläche des Praeputium fast ringförmig inserirt.

Stannius (28) erwähnt ebenfalls einen Muskel, welcher eine grössere Aehnlichkeit mit dem bei den Feliden gefundenen zeigt. Es ist dies der bei den Pavianen, Elephanten, Beutelthieren mit gespaltener Eichel und bei vielen Nagern vorkommende Musculus levator penis. Nach Stannius' Angaben ist dieser Muskel meist paarig, entspringt gewöhnlich auf dem Schambogen und verläuft auf dem Rücken der Ruthe, um sich am Praeputium zu inseriren.

Vergleicht man den bei den Feliden vorkommenden Muskel zunächst mit dem Musculus praeputialis des Hundes, so ergiebt sich, dass sich beide am Praeputium gleichartig (fast ringförmig) inseriren. Auch ihre abdominale Ursprungsstelle lässt sie bedingt ähnlich erscheinen. Aber dadurch, dass beide Muskeln eine verschiedene physiologische Aufgabe haben — der Musculus praeputialis des Hundes wirkt nur auf das Praeputium und zieht dasselbe über die Eichel hinweg und zwar so, dass diese wieder damit bedeckt wird, während der Muskel der Feliden nur nebenbei mit das Praeputium von der Eichel zurückzieht, diese also entblösst —, ist ihre Verschiedenheit dargethan.

Bedeutend grösser ist die Aehnlichkeit des vorbeschriebenen Muskels der Feliden mit dem Musculus levator penis anderer Säugethiere, z. B. der Nager. Beide Muskeln verlaufen auf dem sogenannten Rücken des Penis, also jener Fläche, welche ich als „ventral" bezeichne. Auch die Duplicität kann bei dem Muskel der Feliden nicht in Abrede gestellt werden, wenn man die abdominalwärts konstatirte Spaltung in Rücksicht zieht. Vor allen Dingen aber stimmen beide Muskeln in ihrer physiologischen Aufgabe vollkommen überein. Es liegt klar auf der Hand, dass der bei den Feliden vorhandene Muskel bei seiner Kontraktion den Penis nach unten und vorn ziehen muss. Dies scheint wohl auch seine Hauptaufgabe zu sein. Die Insertion des Muskels bei den Pavianen, Nagern etc. am Schambogen und die abdominale Insertion des Muskels bei den Feliden kann jedenfalls nicht als ein Beweis wesentlicher Verschiedenheit herangezogen werden. Aus diesen Gründen halte ich es für gerechtfertigt, den bei den Feliden gefundenen Muskel ebenfalls als Musculus levator penis zu bezeichnen.

Die Eichel der Feliden hat eine kegelförmige Gestalt. Die Spitze ist ein wenig abgestumpft und dorsalwärts geneigt. An der dorsalen Seite der Spitze mündet die Harnröhre und zwar in der Weise, dass die Spitze, die aus kavernösem Gewebe der Harnröhre gebildet wird, die Mündung der Harnröhre überragt. Diesen kavernösen Anhang müsste man, wenn man streng an den üblichen anatomischen Ausdrücken festhalten resp. dieselben auf dieses Objekt übertragen will, als Glans penis bezeichnen, weil dieser Anhang ebenso wie die Glans penis der höheren Säugethiere aus dem kavernösen Gewebe der Harnröhre gebildet wird. —

Die Harnröhre mit dem soeben erwähnten Harnröhrenanhang hebt sich auch insofern von der Spitze des Penis ab, als man ohne Weiteres erkennen kann, dass sie gewissermassen in den Penis hineingeschoben ist. Besonders auffällig zeigt sich dies bei Felis jubata, wo man sogar den Sulcus retroglandularis sofort erkennen kann.

Wenn ich nun in Folgendem von der Eichel spreche, so ist nicht jener Theil gemeint, der streng anatomisch als Eichel anzusprechen ist, sondern ich meine den Theil, der für gewöhnlich vom Praeputium umhüllt wird.

Bezüglich der Beschaffenheit der Eicheloberfläche habe ich Folgendes feststellen können:

Bei Felis maniculata domestica zählte ich in der Regel

100—120 rückwärts gerichtete Widerhäkchen, die durch eine dorsal und eine ventral längs verlaufende Raphe gleichsam auf zwei Felder vertheilt werden, welche $^2/_3$ der gesammten Eicheloberfläche einnehmen. Die Häkchen sind ziemlich regelmässig und zwar reihenweise angeordnet, so dass man auf jedem Felde 5—6 Reihen zählen kann. Am grössten, ungefähr $^3/_4$mm, sind die Häkchen der Reihe, welche dem Insertionskreise des Praeputium am nächsten liegt. Nach der Spitze der Eichel zu werden die Häkchen immer kleiner, sodass sie in der vordersten Reihe kaum noch $^1/_4$mm hoch sind. Das vorderste (End-) Drittel der Eichel ist, abgesehen von einigen kleinen papillenartigen Erhöhungen, welche gewissermassen die Fortsetzung des Hakenkranzes bilden, mit einer glatten, feinen Haut überzogen.

Das Praeputium, welches die Eichel völlig überdeckt, ist immer mit zahlreichen, längsverlaufenden Falten ausgekleidet und steht mit der jederseitigen, vorher erwähnten Raphe durch ein Frenulum in Verbindung. Das dorsale Frenulum ist stärker entwickelt als das ventrale.

Bei Felis melas vermisste ich, wie bei allen weiterhin beschriebenen Feliden die Widerhäkchen. Die Eicheloberfläche ist glatt und glänzend, nicht pigmentirt. Dorsal ist Raphe und Frenulum vorhanden, während ventral nur die Raphe angedeutet ist. Die Innenfläche des Praeputium ist glatt.

Bei Felis tigris — es stand mir nur das Begattungsorgan eines jugendlichen Exemplas zur Verfügung — fanden sich nahe der Insertionsstelle des Praeputium auf der Oberfläche der Eichel einige kleine, runde Vertiefungen, Grübchen. Die dorsale Raphe war nur andeutungsweise vorhanden, hingegen war das dorsale Frenulum leicht erkennbar. Ventralwärts fehlten Raphe und Frenulum. Das Praeputium war innen in Längsfalten gelegt, jedoch waren die Falten nicht so zahlreich wie bei Fel. manic. dom.

Von Felis leo standen mir zwei Begattungsorgane zur Verfügung, nämlich von einem halberwachsenen und von einem erwachsenen Thiere. Der Penis des erwachsenen Löwen hatte eine Länge von 13 ctm (vom Sitzbeinausschnitt bis zum distalen Ende gemessen). Die Eichel war 2 cm lang. Es betrug ferner die Höhe des Ruthenschaftes (ventral-dorsal) $2^1/_4$ cm und der Querdurchmesser $1^3/_4$ cm. Die Oberfläche der Eichel war bei beiden Präparaten glatt und glänzend und beim erwachsenen Löwen etwas pigmentirt, so dass sie im blutleeren Zustande ein hellgraues Aussehen hatte. Dorsal und ven-

tral waren Raphe und Frenulum deutlich ausgebildet, dorsal allerdings stärker als ventral. Aehnlich wie bei Fel. manic. dom. liessen sich an beiden Präparaten zwei Felder unterscheiden, welche ebenfalls $^2/_3$ der Eicheloberfläche einnahmen. Auf jedem Felde zählte ich 35 bis 40 pigmentlose, runde Flecke von verschiedener Grösse. Die grösseren Flecke, welche beim erwachsenen Löwen einen Durchmesser von fast 1 mm hatten, befanden sich nahe am Insertionskreise des Praeputium. Nach der Spitze der Eichel zu wurden die pigmentlosen Flecke immer kleiner. Beim halberwachsenen Löwen, bei dem ich eine Pigmentirung der Oberhaut nicht beobachtete, hoben sich die Flecke durch ihre blassere Farbe ab. Ich konnte diese Flecke weder als Vertiefungen — Grübchen —, noch als Papillen erkennen.

Das Praeputium zeigte bei beiden Präparaten nur geringe Faltung des inneren Blattes. Dafür fand ich beim erwachsenen Löwen eine ziemliche Anzahl längs verlaufender, schmaler, grauer Pigmentstreifen.

Von Felis jubata (Cynailurus) untersuchte ich das Begattungsorgan eines erwachsenen Exemplares. Die Länge des Penis betrug vom Sitzbeinausschnitt bis zur Spitze gemessen 6 cm. Die Länge der stumpf kegelförmigen Eichel, einschliesslich des stark vorgewulsteten Harnröhrenanhanges betrug $1^1/_4$ cm. Als Höhen- und Querdurchmesser stellte ich 1,2 cm und 0,7 cm fest. Wie bei Fel. manic. dom. und bei Felis leo war auch hier die Oberfläche der Eichel durch eine dorsale und ventrale Raphe in zwei Felder getheilt. Auf jedem Felde zählte ich ungefähr 30 verschieden grosse Papillen. Die grössten Papillen hatten einen Durchmesser und eine Höhe von je 1 mm und lagen in nächster Nähe der Insertion des Praeputium. Die kleinsten Papillen lagen distalwärts. Wie bereits an vorhergehender Stelle erwähnt worden ist, schiebt sich bei Felis jubata die Urethra sammt ihrem Schwellkörper dorsalwärts aus der Spitze des Penis kegelförmig hervor. Die Oberfläche dieser wahren Eichel hat ein Chagrin-artiges Aussehen. Ausserdem ist ein dorsales und ein ventrales Frenulum vorhanden. Am inneren Blatte des Praeputium waren nur wenige Längsfalten zu bemerken.

Ueber die physiologische Bedeutung der Widerhäkchen an der Eichel der Hauskatze gehen die Ansichten der Autoren auseinander. Einige halten diese Häkchen für Wollustorgane, Andere hingegen erklären sie als Haftorgane.

So sagt A. Chauveau (26) von der Eichel der Katze: „Cette partie libre est revêtue d'un tégument hérissé de petits papilles, un peu rudes, dirigées vers

la base et susceptibles de se redresser pendant l'érection; ces pointes qu'on retrouve dans presque toutes les espèces du genre chat, sont analogues aux poils, aux écailles, aux fortes épines et même aux scies cartilagineuses que présentent certains autres animaux, et qui paraissent être en rapport avec le degré de sensibilité des organes sexuels de la femelle."

Es ist jedenfalls ein Irrthum, wenn Chauveau glaubt, dass bei fast allen Katzenarten Widerhäkchen oder rauhe Papillen auf der Oberhaut der Eichel vorhanden sind. Ich habe bereits vorher erwähnt, dass ich beim Löwen, Tiger, schwarzen Leopard und Gepard den Stachelapparat vermisste. Ebenso gelang es mir nicht, irgendwo rauhe Papillen nachzuweisen, denn die Papillen am Penis des Gepard waren weiche Gebilde.

Aehnlich wie Chauveau spricht sich auch Leyh (24) aus: „Die freie Fläche der Eichel ist mit einer Menge kleiner, kegelförmig gestalteter und nach rückwärts gekehrter Wärzchen (Widerhäkchen) besetzt, welche bei der Erektion wie kleine Stacheln sich anfühlen lassen und dem Weibchen während dem Begattungsakte neben dem Wollustgefühl auch unangenehme (schmerzhafte) Empfindungen zu machen scheinen".

Im Widerspruch zu diesen Ansichten steht Nuhn (27). Er ist geneigt, die hornigen Stacheln am Katzenpenis für einen Haftapparat zu halten, welcher ähnlich funktioniren soll, wie der Schwellknoten (Bulbus) beim Hunde. Nuhn sagt nämlich: „So hat die bulböse Anschwellung der Ruthe des Hundes die Bestimmung, das sofortige Wieder-Herausziehen derselben nach vollzogener Begattung zu verhindern, beide Geschlechter vielmehr zu nöthigen, nach erfolgter Ejaculatio seminis noch eine kurze Zeit vereinigt zu bleiben. Aehnliche Bestimmungen haben wohl auch die mit den Spitzen nach hinten gerichteten feinen Hornstacheln, womit die Eichel der Katzen besetzt ist."

Die Nuhn'sche Annahme wird durch die Beobachtungsresultate über die Begattung der Katzen widerlegt. Bekanntlich ist der Begattungsakt der Katzen nur von ganz kurzer Dauer. Zu einem, wenn auch nur kurzen Zusammenhaften des Männchens mit dem Weibchen nach erfolgtem Samenerguss kommt es gar nicht. Der Begattungsakt verläuft derart, dass das sehr begehrende, geradezu unermüdliche Weibchen das Hintertheil des Körpers lang ausstreckt, während die männliche Katze darüber tritt und den Penis ziemlich senkrecht von oben in die Scheide einführt. Während der nun folgenden, nur wenige Sekunden andauernden Begattung beisst sich in der Regel die männliche Katze in der Schulter- oder Nackengegend der weiblichen fest, ohne indess blutige Verletzungen zu verursachen. Nach der Ejaculatio seminis trennt sich das Männchen sofort vom Weibchen. Obgleich nun das Weibchen neben dem Wollustgefühl auch Schmerzempfindung

zu haben scheint, welche es während und sogleich nach der Begattung durch Fauchen und Brüllen, ja sogar durch Prankenschläge nach dem Männchen zu erkennen giebt, so begehrt es doch sogleich wieder.

Ich bin der Meinung, dass die Schmerzensäusserungen des Weibchens in der Hauptsache durch das Festbeissen von Seiten des Männchens hervorgerufen werden. Bei der Hauskatze und jedenfalls auch bei deren nächsten Verwandten ist vielleicht das Schmerzgefühl mit auf die Reizung des Genitalkanales durch den Stachelapparat zurückzuführen. Ich untersuchte die Scheide einer Hauskatze, welche wenige Stunden vorher begattet worden war und konnte feststellen, dass die innere Auskleidung der Scheide, besonders am Scheideneingang, stark geröthet und aufgelockert, aber nicht blutig verletzt war. Dagegen war das Unterhautzellgewebe in der Schulter- und Nackengegend stellenweise blutig infiltrirt.

Ziemlich masslos im Begattungsgeschäft sind die grösseren Feliden. So berichtet Schöpff sen. (14), dass sich im Dresdener zoologischen Garten ein Löwenpaar in der Zeit von acht Tagen 360mal begattet hat. Herr Direktor Schöpff jun. hatte die Güte, mir mitzutheilen, dass nach seinen Beobachtungen im Dresdener zoologischen Garten ein Löwenpaar innerhalb eines Tages sich über 150mal begattete und dass er nach dem Begattungsakte bei den dort vorhandenen Feliden niemals ein Zusammenhaften der Thiere beobachtet hat.

Vom Puma (Felis concolor) berichtet Brehm (14), dass während der Höhezeit der Brunstperiode durchschnittlich alle 5 Minuten eine Begattung erfolgte.

Diese Beobachtungsresultate beweisen genügend, dass weder die Widerhäkchen, noch die Papillen am Penis der Feliden in ihrer physiologischen Bedeutung dem Bulbus des Hundes gleichzustellen sind. Uebrigens lehren auch die Beobachtungen an anderen Säugethieren, welche einen mit Stacheln oder Widerhäkchen ausgerüsteten Penis besitzen, wie z. B. Meerschweinchen, Eichhörnchen etc., dass die Begattung ungemein schnell vor sich geht und dass demnach der Stachelapparat nicht zum Anhaften am Weibchen dient.

Es handelt sich nun darum, festzustellen, ob diese Widerhäkchen und Papillen Wollustorgane sind. Das eigenartige Gebahren während und besonders nach dem Begattungsakte, nicht minder auch die masslose Begierde beweisen, dass beim Weibchen durch die Begattung ein bedeutender Wolllustkitzel erzeugt wird. Dieser Kitzel wird, soweit die Hauskatze in Betracht kommt, zweifellos zu einem Theile durch die

Friktion der Widerhäkchen und der Papillen entfacht und weiter unterhalten.

Nach den vortrefflichen Untersuchungen Kobelt's (32) sind zweierlei Wollustorgane zu unterscheiden, nämlich 1. passive, welche von aussen her zur Erzeugung des Wollustkitzels im eigenen Organismus angeregt werden, und 2. transitive, deren hauptsächliche Bestimmung auf Erzeugung des Wollustgefühles im anderseitigen Geschlechte gerichtet ist.

Leyh (24) und Chauveau (26) neigen sich offenbar der Ansicht zu, dass die Widerhäkchen und ebenso die Papillen transitive Wollustorgane, dass sie also dazu bestimmt sind, bei dem Weibchen das Wollustgefühl anzuregen. Es steht dieser Annahme nichts entgegen, dieselbe wird vielmehr durch die Beobachtungsresultate durchaus bestätigt, wie bereits im Vorhergehenden ausführlich dargelegt worden ist. Es sind die in Frage stehenden Widerhäkchen und Papillen nicht Haftorgane, sondern transitive Wollustorgane.

Die Nerven-Endorgane in der Eichel der Feliden.

Dass die Widerhäkchen und Papillen passive Wollustorgane sind, also Organe, die erst von aussen her angeregt werden müssen, um beim Männchen das Wollustgefühl zu erzeugen, ist zu verneinen. Es müssten dann Nerven-Endapparate entweder in diesen Protuberanzen selbst oder doch wenigstens in deren Basis vorhanden sein. Die Widerhäkchen sind Epidermoidalgebilde, welche übrigens bei der Härtung der Eichel in Müller'scher Flüssigkeit oder in 2proc. Kalibichromatlösung oder auch bei der Präparation nach der Golgi'schen Methode der Versilberung leicht von ihrer Basis abgehoben werden und verloren gehen. Man findet dann bei der makroskopischen Untersuchung nur noch einen kleinen Stumpf vor. Auch bei der Behandlung der Eichel der Hauskatze mit Essig kann man beobachten, dass sich schon nach wenigen Tagen die Epidermis und mit ihr auch der Stachelapparat abschält. Da ich eine histologische Beschreibung dieser Stacheln sowohl in dem Werke über vergleichende Histologie von Leydig (33), als auch in der Eichbaum'schen Arbeit über die männlichen Geschlechtsorgane in der Ellenberger'schen vergleichenden Histologie der Haussäugethiere (34) vermisse, so sei diese in aller Kürze hiermit gegeben: Die äusserste Schicht der spitzkegelförmigen, rückwärts geneigten Häkchen besteht aus verhorntem Plattenepithel. In der Tiefe sind die Zellen zunächst abgeflacht,

um nach der Axe zu mehr und mehr eine kubische Gestalt anzunehmen. In der Basis des Häkchens ist zuweilen ein kleines Blutgefäss nachweisbar.

Es gelang mir in keinem Falle, irgendwelche Nerven-Endapparate in diesen Häkchen aufzufinden. Es spricht auch schon der Umstand, dass die äusserste, umhüllende und verhältnissmässig starke Schicht verhorntes Plattenepithel ist, keineswegs dafür, dass unter ihr Endigungen sensibler Nerven vorhanden sind. Vergleichsweise untersuchte ich auch die beiden vorspringenden und ganz ähnlich gebauten Zapfen an der Glans penis des Meerschweinchens sehr eingehend, ohne indess darin Nervenendigungen zu finden.

Bense (35) behauptet, dass bei den Katzen die Nervenendigungen besonders an der Corona glandis von den Widerhäkchen und Papillen bedeckt sind. Er sagt ferner, dass die Nervenendigungen hier aber nur sehr schwer aufzufinden sind. Zunächst sei nebenbei nochmals erwähnt, dass bei den Feliden eine wahre Eichel und ein Sulcus retroglandularis fehlt, und dass demnach von einer Corona glandis nicht wohl die Rede sein kann.

Bei der Untersuchung von ungefähr 300 Querschnitten, welche durch die verschiedensten Zonen der Penisspitze der Hauskatze geführt worden waren, konnte ich mich nicht überzeugen, dass die Basis der Widerhäkchen und Papillen die Praedilektionsstelle der Nervenendigungen ist, vielmehr scheinen dieselben nahezu gleichmässig in der Eicheloberfläche vertheilt zu sein.

Bense (35) war der Erste, welcher Nervenendorgane in der Eichel der Hauskatze nachwies. Als ein Schüler W. Krause's erweiterte er die von diesem (36), ebenso wie die von Finger (37) über die Nervenendigungen in den Geschlechtsorganen vorgenommenen Untersuchungen. Es muss hervorgehoben werden, dass in dieses viel umstrittene Kapitel durch W. Krause und seine Schüler Klarheit gebracht worden ist.

Während Kobelt (32) noch 1844 die feinsten Endigungen des Nervus pudendalis als ein dichtes Netz mikroskopisch kleiner Nervenschlingen darstellt, beschreibt Fick (38) im nächsten Jahre bereits besondere Nerven-Endapparate in den Genitalien, welche er mit den Vater-Pacini'schen Körperchen vergleicht. Kölliker und Nylander (39) fanden dann später (1854) in der Clitoris des Schweines Pacini'sche Körperchen und in der Clitoris des Menschen rudimentäre Endkolben. W. Krause (36) stellte 1859 Endkolben im Penis und in der Clitoris des Menschen fest. 1865 legte Tomsa (40) der kaiserlichen Akademie der Wissenschaften in Wien Präparate aus dem menschlichen Penis vor, in denen er Ganglienkerne sichtbar gemacht zu haben glaubte. In einer weiteren Arbeit W. Krause's (41) (1866) werden Terminalkörperchen beschrieben, die er mit Rücksicht auf ihre unzweifelhafte Funktion „Genitalkörperchen“ oder „Wollust-

körperchen“ nennt. Bense (35) unterscheidet Endkolben und Wollustkörperchen, während Key und Retzius (42) (1876) diesen Unterschied nicht machen. Endlich stellt W. Krause in seinem 1876 erschienen Werke (43) fünf Formen von Nerven-Endapparaten in den Genitalien auf. Er unterscheidet nämlich längliche Endkolben, kugelige Endkolben, Wollustkörperchen, einzelne Tastkörperchen und Pacinische Körperchen. Izquierdo (44) schliesst sich der Krauseschen Ansicht nicht an, sondern spricht nur von Endkolben.

Aus alledem geht hervor, dass man über die verschiedenen Arten von Nervenendigungen in den Geschlechtsorganen noch nicht einig ist. Es scheint mir dies in der Schwierigkeit des Nachweises der Endkörperchen begründet zu sein. Schon W. Krause (36) hebt hervor, dass der Nachweis der Nervenendigungen in den Geschlechtsorganen ungleich schwieriger ist als in der Conjunctiva. Da die Schnitte nothwendigerweise sehr fein hergestellt werden müssen, so fällt verhältnissmässig selten einmal die Längsaxe eines Endkolbens in die Richtung der Schnittfläche. Dazu kommt noch, dass die Endkolben gewöhnlich unter spitzem Winkel zur Oberfläche stehen, oder etwas geknickt sind. Man findet sie dann oftmals schräg oder quer durchschnitten, und ihre Erkennung als Endkolben ist demnach nicht selten schwierig oder ganz unmöglich. Will man Erfolge in der Auffindung von Nervenendkörperchen erzielen, so ist eine geeignete, vorbereitende Behandlung der Präparate zunächst erforderlich. Auf die hierbei anzuwendenden Methoden werde ich später noch näher eingehen. Es sind möglichst zahlreiche und feine Schnitte aus den verschiedenen Regionen der Oberhaut der Eichel herzustellen, und nachdem man sich mit einem schwachen System (ca. 200fache Vergrösserung) über das Bild orientirt hat, mit starken gut auflösenden Systemen zu untersuchen. Mir leistete Leitz's Pantachromat 3,0 mit Okular 3 und 4 (Vergrösserung 450—550) bei 160 mm Tubuslänge recht gute Dienste.

Zum Nachweis der Nervenendigungen in den Geschlechtsorganen sind verschiedene Methoden empfohlen worden.

Tomsa's (40) Verfahren bestand darin, dass er die Haut der Eichel 24 bis 48 Stunden lang in einer Mischung von 1 proc. Salzsäure mit starkem Alkohol kochte und dann längere Zeit mit destillirtem Wasser auswusch. Später ist u. A. von W. Krause darauf hingewiesen worden, dass durch ein derartiges Verfahren nicht allein das resistente, elastische Bindegewebe, sondern auch das Nervenmark zerstört wird. Hervorquellende Reste des Nervenmarkes täuschen dann leicht Nerven-Endapparate vor. Wenn man wirkliche Endkolben bezw. Wollustkörperchen gesehen hat und dann Tomsa's Bilder vergleicht, so gewinnt man allerdings den Eindruck, dass die Körner und kolbenartigen Gebilde, welche

Tomsa abbildet, erst durch das Präparationsverfahren künstlich erzeugt worden sind.

Nach W. Krause's Methode werden die zu untersuchenden Hautstücke mehrere Tage lang in eine 3proc. Essigsäurelösung gebracht und dann mit einer 30proc. Natronlauge übersättigt. Bense verwendete an Stelle der Essigsäurelösung den gewöhnlichen Essig, wie er in der Küche gebraucht wird. Auch benutzte er 30proc. Natronlauge oder destillirtes Wasser.

Izquierdo bediente sich bei seinen Untersuchungen ebenfalls des Krause-schen Verfahrens, jedoch legte er die Präparate nach der Essigsäure-Behandlung noch während 24 Stunden in eine $^1/_2$proc. Osmiumsäure-Lösung und härtete sie dann in Alkohol.

Bei meinen Untersuchungen erprobte ich die verschiedensten Methoden, welche zum Sichtbarmachen der Nerven empfohlen werden. Es hing dies ganz davon ab, in welchem Zustande mir die Objekte unter die Hände kamen. Bemerkt sei, dass ich mich bei Anwendung der verschiedenen Methoden genau nach den Vorschriften richtete, wie ich sie sehr schön in Rawitz's (45) Leitfaden fand.

Frisch's Methode der Goldfärbung (1proc. Goldchlorid-Natriumlösung und Reduktion in 10proc. Ameisensäurelösung), sowie auch die Cohnheim'sche Vergoldungsmethode (Anwendung einer 1proc. Goldchloridlösung bis strohgelbe Färbung des Objektes eintritt, langsame Reduktion in schwacher Ameisensäurelösung während einiger Tage) lieferten selbst bei ganz frischen Präparaten keine befriedigenden Erfolge, wie ja bekanntlich die Methoden der Vergoldung in ihren Resultaten unberechenbar sind. Recht befriedigende Erfolge erzielte ich mit dem von Izquierdo modifizirten Krause'schen Verfahren, sowie auch mit der Golgi'schen Methode der Versilberung, wie dieselbe meist zur Sichtbarmachung der Ramifikationen der Ganglienzellen an in Müller'scher Flüssigkeit gehärteten Gehirnpräparaten benutzt wird. Golgi härtet die Präparate (Gehirn, Rückenmark) in kleinen Stücken in Müller'scher Flüssigkeit oder in Kali bichromicum in 2proc. Lösung, deren Konzentration schnell bis 5 pCt. steigt, 40—50 Tage lang, wäscht die Objekte dann in ganz dünner Lösung von Argent. nitricum aus und bringt sie auf 2—4 Tage in 0,75proc. Lösung von Argent. nitric., welche häufig zu erneuern ist. Die Objekte können dabei unbeschadet dem Lichte ausgesetzt bleiben. Hierauf werden sie in Alkohol gebracht, der ebenfalls häufig zu erneuern ist. Die feucht hergestellten Schnitte müssen in absolutem Alkohol völlig entwässert, hierauf einige Minuten in Kreosot und dann auf 10—15 Minuten in Terpentinöl gebracht werden, worauf

die Einbettung in Damarlack erfolgen kann. Ich habe bei dieser Methode die Erfahrung gemacht, dass die Färbung der Präparate aus dem Penis eine bessere wird, wenn die Schnitte mindestens 2 Stunden in Terpentinöl verbleiben.

Um eine intensive Doppelfärbung zu erzielen, brachte ich zuweilen noch die Präparate, besonders die Osmiumpräparate auf ganz kurze Zeit in Hämatoxylin oder in Karmin. Zur Anfertigung der Schnitte wurde das Jung'sche Schlittenmikrotom, später jedoch das kleine Jung'sche Hobel- (Dreh-) Mikrotom verwendet. Besonders vortheilhaft erwies es sich, die zu schneidenden Objekte im gefrorenen Zustande (durch Aether-Spray) vor das Messer zu bringen.

Die mikroskopischen Untersuchungen nahm ich zu einem Theile mit gütiger Erlaubniss meines hochverehrten Lehrers, Herrn Med.-Rath Prof. Dr. Ellenberger, im anatomischen Institut der thierärztlichen Hochschule zu Dresden vor. Ich kann nicht unterlassen, dem genannten Herrn an dieser Stelle meinen verbindlichsten Dank für die freundliche Unterstützung auszusprechen.

Bevor ich auf die einzelnen Untersuchungsbefunde eingehe, muss ich nochmals hervorheben, dass die Ansichten über die Art und die Beschaffenheit der Nervenendkörperchen auseinandergehen. Jedenfalls ist die Krause'sche Eintheilung anzuerkennen, da sie auf Grund langer und eingehender Studien über Nervenendigungen entstanden ist. Wenn Krause fünf Formen von Nerven-Endapparaten unterscheidet (vgl. S. 19), so ist damit keineswegs gesagt, dass alle fünf Formen in den Geschlechtstheilen eines Thieres vorkommen müssen. In der Bense'schen Arbeit (35), auf welche ich mich mehrfach beziehen muss, ist kein Unterschied zwischen den verschiedenen Arten von Endkörperchen gemacht. Bense spricht von „Genitalnervenkörperchen", „Wollustkörperchen", „Nervenendigungen", „Terminalkörperchen" und „Endkolben", ohne eine Definition der Ausdrücke gegeben zu haben.

Am häufigsten scheinen nach meinen Untersuchungen die Wollustkörperchen und die Endkolben vorzukommen. Die Vater-Pacini'schen Körperchen findet man seltener. Tastkörperchen vermochte ich bei den von mir untersuchten Thieren nicht aufzufinden.

Die Endkolben liegen gewöhnlich dicht unter dem Papillarkörper, die übrigen Endkörperchen dagegen etwas tiefer. Die Endkolben haben stets eine feingranulirte Oberfläche, während die Wollustkörperchen eine mehr oder weniger starke, bindegewebige Hülle besitzen

und demzufolge bei der mikroskopischen Untersuchung mit Kernen übersät erscheinen.

Der Inhalt der Endkolben und Wollustkörperchen besteht aus gleichmässig granulirter Substanz, in welcher bei den Endkolben zuweilen eine hellglänzende Nervenfaser — Terminalfaser —, bei den Wollustkörperchen dagegen feine, blasse Faserzüge eingebettet sind. Krause hält diese Faserzüge für Abzweigungen aus der eintretenden, doppelt konturirten Nervenfaser und glaubt, dass sie die Intensität des Wollustgefühls steigern. Diese Annahme liegt gewiss nahe, denn durch die Endigung des Nerven in Form eines Knäuels wird die Sensibilität wegen der bedeutenden Oberflächenvergrösserung zweifellos erhöht. Da die Endkörperchen, sowohl Endkolben als Wollustkörperchen und Pacini'sche- wie Tastkörperchen in der Eicheloberfläche allenthalben verbreitet sind, so wird bei der Begattung durch die Friktion der gesammte Nerven-Endapparat gereizt. Dieser Reiz führt dann auf reflektorischem Wege zur Ejaculatio seminis.

Ueber die Verzweigung der Nervenstämmchen vermag man sich ein instruktives Bild zu verschaffen, wenn man Schnitte aus frischem oder in Müller'scher Flüssigkeit gehärtetem Material mit Hämatoxylin färbt. Infolge der schönen Kernfärbung sieht man die Nervenzüge in peripherer Richtung sich verzweigen und oft bis dicht an den Papillarkörper heranreichen. Freilich gelingt es kaum, hierdurch die Endkolben oder Wollustkörperchen sichtbar zu machen. Jedenfalls aber kann man sich völlig überzeugen, dass bei den Säugethieren die Verzweigung der Nerven keineswegs so dicht ist, wie sie Kobelt (32) beim Menschen beschreibt und bildlich darstellt.

Ueber die Nervenendigungen in der Eichel der Feliden habe ich eine Reihe von Untersuchungen angestellt, durch welche ich die bereits von Bense gemachten Mittheilungen bestätigen und auch vervollständigen konnte. Ich habe die Untersuchungen dann noch auf einige Nager, sowie auf das Rind, Schaf und Schwein ausgedehnt und lege nun in Folgendem die Resultate der oft recht mühsamen Untersuchungen nieder:

In der Eichel des Löwen kommen zahlreiche runde Wollustkörperchen unter dem Papillarkörper vor. Wiederholt sah ich auch Gebilde, welche feine, gleichmässige Streifung zeigten und somit an die schalenartigen Hüllen der Vater-Pacini'schen Körperchen erinnerten. Ich halte aus diesem Grunde diese Gebilde für Vater-Pacini'sche Körperchen.

Bei der Behandlung der Präparate nach der von Izquierdo zur Anwendung gebrachten Methode gelingt auch der Nachweis von Endkolben beim Löwen leicht. Durch die Essigbehandlung geht das Epithel verloren und man gewahrt auf der Oberfläche der Haut nur noch kleine, gestreckte, kegelförmige oder cylindrische Vorsprünge (Papillen), wie man sie in den kutanen Schleimhäuten stets findet. Unter der Oberfläche sind bei mittlerer Vergrösserung die Nervenfasern und deren Verzweigungen deutlich sichtbar. Fast in jeden der erwähnten Vorsprünge führt eine feine Nervenfaser, deren Ende länglich kolbig verdickt ist. Diese Endkolben sind kleiner als die Wollustkörperchen, deutlich konturirt und mit einer zarten, bindegewebigen Hülle umgeben. Während die Wollustkörperchen auf ihrer Oberfläche mit Kernen übersät sind und zuweilen auch eine Einschnürung erkennen lassen, sind die Endkolben gleichmässig fein granulirt.

Beim Tiger vermisste ich die Endkolben, dagegen fand ich unter dem mässig entwickelten Papillarkörper zahlreiche Wollustkörperchen. Sie sind länglich rund und haben eine geringe, bindegewebige Hülle. Einzelne Körperchen haben eine Einschnürung.

Beim schwarzen Leopard ist der Papillarkörper stark entwickelt. Die Epidermis widersteht der Essigbehandlung ziemlich lange, sodass es nur zu theilweiser Abstossung der Plattenschicht kommt. Der Nachweis der Endkolben ist deshalb auch nicht leicht. Die Endkolben erscheinen in den Papillarkörper förmlich hineingekeilt. An sehr feinen Schnitten kann man feststellen, dass die Kolben keulenförmig sind und sich bis dicht an das Stratum epitheliale erstrecken. Diese Endkolben sind kleiner, aber anscheinend ebenso zahlreich wie beim Löwen.

Der Nachweis der Wollustkörperchen gelingt am besten bei Doppelfärbung mit $^1/_2$ proc. Osmiumsäure und Hämatoxylin. Allerdings darf das Haematoxylin nur sehr kurze Zeit einwirken und es ist das Schnittpräparat schnell mit 1 proc. salzsaurem Alkohol auszuwaschen. Die Wollustkörperchen sind kleiner, aber verhältnissmässig länger als beim Löwen. Mitunter sieht man in der Mitte eine Einschnürung.

Beim Gepard konnte ich trotz Anwendung verschiedener Färbungsmethoden nur wenig Wollustkörperchen und keine Endkolben

auffinden. Die Wollustkörperchen sind länglich rund und mit einer feinen bindegewebigen Kapsel umgeben.

Bei der Katze überwiegt die Zahl der Wollustkörperchen die Zahl der Endkolben ganz bedeutend. Es gelingt trotz sorgfältigster Färbung nur hie und da einmal, einen sehr kleinen länglichen Endkolben mit fein granulirter Oberfläche aufzufinden. Die Schwierigkeit des Nachweises liegt mit daran, dass die Epidermis sehr empfindlich ist und beim Präparationsverfahren sich sehr leicht abstösst. Dabei mögen die Endkolben wohl mit verloren gehen.

Die Wollustkörperchen sind unter der ganzen Eicheloberfläche in grosser Zahl verbreitet, doch haben sie keineswegs, wie bereits vorhergehend erwähnt, ihren vorzugsweisen Sitz an irgend einer bestimmten Stelle. Sie haben eine ziemlich ovale Gestalt. Die Oberfläche erscheint bei manchen Körperchen eingeschnürt.

Bei der Katze sowohl, wie bei allen vorher erwähnten Feliden führt in der Regel nur eine Nervenfaser in das Wollustkörperchen.

Bei den Nagern, deren Penis ebenfalls mehr oder weniger bewaffnet ist, bieten sich, was die Nervenendigungen anbelangt, dieselben Verhältnisse wie bei den Katzen.

Bei den Kaninchen sind ovale und längliche Wollustkörperchen mit schwacher Bindegewebshülle vorhanden. Bense sah an den Körperchen häufig zwei Einschnürungen und zwei zuführende Nervenfasern. Ich konnte immer nur eine Nervenfaser bemerken. Hingegen beobachtete ich auf der Oberfläche nicht selten einzelne gewundene Fasern, sodass unter Umständen eine mehrfache Einschnürung vorgetäuscht werden konnte.

Endkolben sind beim Kaninchen selten. Sie sind länglich und reichen bis an den Papillarkörper heran.

Das Eichhörnchen hat verhältnissmässig wenig Wollustkörperchen. Sie liegen dicht unter dem Papillarkörper und sind mit einer starken bindegewebigen Hülle umgeben. Ihre Gestalt ist rund bis eiförmig. Der Nerv tritt meist seitlich, seltener an einem Pole ein. Endkolben fand ich nicht. Bense spricht von „kleinen länglichen Endkolben.“ Jedenfalls meint er damit die Wollustkörperchen. Auch an der Spitze des Penis, da wo der verhältnissmässig lange und starke

Ruthenknochen endet, waren die Körperchen nicht in erhöhter Anzahl anzutreffen.

Beim Meerschweinchen sind die rundlichen Wollustkörperchen ebenfalls mit einer starken, bindegewebigen Hülle umgeben. Sie sind zahlreicher und kleiner als beim Eichhörnchen. Zuweilen findet man mehrere (bis 5) Wollustkörperchen unter dem Papillarkörper ziemlich nahe bei einander liegen und traubenförmig angeordnet. Endkolben scheinen nicht vorhanden zu sein, auch kann von keiner Stelle der Eicheloberfläche behauptet werden, dass sie besonders reich an Wollustkörperchen ist.

Die beiden zapfenartigen Anhänge an der Eichel des Meerschweinchens sind, worauf ich bereits an vorhergehender Stelle aufmerksam gemacht habe, frei von Nerven-Endorganen jeglicher Art.

Beim Hamster fand ich längliche, verhältnissmässig grosse Wollustkörperchen mit zarter Bindegewebskapsel. Auch hier bemerkte ich oft auf der Oberfläche des Körperchens gewundene Fasern verlaufen, wie ich dies beim Kaninchen bereits beschrieben habe. Endkolben vermochte ich nicht aufzufinden.

Bei der Maus fand Bense kugelige Körper mit dicker Hülle und einer eintretenden Nervenfaser, welche er für Wollustkörperchen hält.

Es ist auffällig, dass Eichhörnchen und Meerschweinchen Wollustkörperchen mit starker, bindegewebiger Umhüllung besitzen. Diese starke Bindegewebsdecke hat jedenfalls den Zweck, das Wollustkörperchen vor zu starker Reizung oder Quetschung zu schützen, denn die Eichel dieser Thiere enthält einen verhältnissmässig starken und langen Knochen, welcher bei der Friktion während des Begattungsgeschäftes für die Wollustkörperchen eine harte Unterlage bildet und somit zur Verstärkung des Reizes bedeutend beträgt.

Unter den Herbivoren hat Bense Untersuchungen beim Rinde und Schafe vorgenommen, ohne bemerkenswerthe Resultate erzielt zu haben. Seine Misserfolge sind jedenfalls damit zu begründen, dass er die Präparate im frischen Zustande bez. nach Essigbehandlung untersuchte. Er vermochte wohl einen grossen Nervenreichthum zu konstatiren, aber Endorgane fand er wegen des starken Vorherrschens der elastischen Fasern nicht auf. Ich unterzog die Oberhaut des Penis vom Rinde und Schafe ebenfalls einer eingehenden Untersuchung,

nachdem ich die Objekte nach der Golgi'schen Methode (ebenso wie die Objekte von den vorbeschriebenen Nagern) vorbereitet hatte.

Die Oberhaut des Penis vom Rinde ist mit zahlreichen, sammetweichen Papillen dicht besetzt. Auf Längs- und Querschnitten durch diese Papillen gelang es mir, runde Wollustkörperchen mit feiner Bindegewebshülle aufzufinden. Beim Schafe haben die Körperchen eine fast birnenförmige Gestalt und sind mit einer derberen Bindegewebsschicht überzogen. Sie liegen im elastischen Gewebe unter dem Papillarkörper eingebettet. Zu ihrem Nachweis sind die Schnitte so fein wie nur irgend möglich herzustellen, auch empfiehlt sich die Anwendung stärkerer Systeme, damit Verwechselungen mit quer oder schief durchschnittenen Faserzügen oder Nervenstämmchen vermieden werden.

Ueber die Nervenendigungen im Penis der Omnivoren liegen nur wenige Mittheilungen vor.

Beim Schweine fanden Kölliker und Nylander (39) in der Clitoris Nervenendigungen, welche sie mit Vater-Pacini'schen Körperchen identificirten. W. Krause sprach sie als Endkolben bez. Wollustkörperchen an, später fand er jedoch auch wahre Pacini'sche Körperchen. Im Penis des Schweines fand Bense nur Wollustkörperchen von runder Gestalt und mit dicker Bindegewebshülle. Diesen Befund kann ich bestätigen. Ich fand indess auch einzelne Endkolben unter dem Papillarkörper. Diese Endkolben sind kleiner als die Wollustkörperchen und scheinen hauptsächlich in der Penisspitze vorzukommen.

Bemerkenswerth sind noch die Beobachtungen, die Bense über die Nervenendigungen im Penis vom Igel machte. Er fand bei starker Vergrösserung bohnen- oder nierenförmige Körperchen mit starker, bindegewebiger Hülle und fein granulirtem Inhalte, die oft in Haufen von 5—6 Stück zusammenliegen und ihre Nervenfasern aus einem sich dichotomisch theilenden Nervenstämmchen erhalten. Es besteht hierin eine unverkennbare Aehnlichkeit mit meinen Befunden beim Meerschweinchen.

Aus dieser vergleichenden Zusammenstellung ist ersichtlich, dass die Nervenendorgane im Penis der Karnivoren, Herbivoren und Omnivoren in ihrem Bau übereinstimmen. Sie haben sämmtlich eine runde, eiförmige oder kolbige Gestalt. Ihr Zweck ist, Wollustempfindungen aufzunehmen.

Aus den vorhergehenden Ausführungen ergeben sich folgende Hauptpunkte:

1. Der bei den meisten Säugethieren vorkommende Ruthenknochen kann nicht als ein Ueberrest des Pterygopodien-Skeletes der Selachier bezeichnet werden.

2. Der Felidenpenis verläuft nicht in gerader Linie nach hinten, und etwas nach unten, wie bisher fast ausnahmslos angenommen worden ist, sondern er ist ____/ = ähnlich gekrümmt.

3. Der Musculus levator penis, welcher bei den Pavianen, Elephanten und Nagern vorkommt, findet sich auch bei den Feliden, wenigstens ohne Ausnahme bei der Hauskatze.

4. Eine wahre Eichel besitzen die Feliden nur andeutungsweise.

5. Eine mit Widerhäkchen oder Papillen besetze Eichel haben nur gewisse Feliden.

6. Die Widerhäkchen oder Papillen sind transitive Wollustorgane.

7. Als Nervenorgane finden sich in der Eichel der Feliden Wollustkörperchen und Endkolben, selten Vater-Pacini'sche Körperchen.

8. Die Nervenendorgane der Karnivoren, Herbivoren und Omnivoren stimmen in ihrem Bau überein, insoweit sie in den männlichen Geschlechtstheilen vorkommen.

Literatur.

1. R. Semon, Studien über den Bauplan des Urogenitalsystems der Wirbelthiere. Jena 1891.
2. E. O. Schmidt, Handbuch der vergleichenden Anatomie. 8. Auflage.
3. P. Albrecht, Vergleichend anatomische Untersuchungen. 1. Bd. 1. Hft. „Ueber Penis, Penoid und Pseudopenis der Wirbelthiere, nebst einem Nachweise, dass die freien Gliedmassen der Amphibien und Amnioten nicht den meta-, sondern den mesopterygischen Abschnitten der paarigen Selachierflossen entsprechen. Hamburg 1886.
4. C. Petri, Die Copulationsorgane der Plagiostomen. Zeitschrift für wissenschaftliche Zoologie. Bd. XXX. S. 288.
5. v. Lenhossék, Knorpelähnliche und wahre Knochenbildung im männlichen Gliede eines Erwachsenen. Virchow's Archiv. Bd. 60.

6. J. Müller, Ueber die verschiedenen Typen in dem Bau der erektilen männlichen Geschlechtsorgane bei den straussartigen Vögeln und über die Entwickelungsformen dieser Organe unter den Wirbelthieren. Abhandlungen der Kgl. Akademie der Wissenschaften zu Berlin a. d. J. 1836.
7. Der Herren Perault, Charras und Dodarts Abhandlungen zur Naturgeschichte der Thiere und Pflanzen, welche ehemals der Kgl. französischen Akademie der Wissenschaften vorgetragen wurden. 2. Bde. Leipzig 1757.
   Bd. I. S. 3. Anatomische Beschreibung von 4 Löwen.
   Bd. I. S. 125. Anatomische Beschreibung einer Pardelkatze.
   Bd. I. S. 167. Anatomische Beschreibung eines Luchses.
   Bd. I. S. 183. Anatomische Beschreibung von 5 Zibethkatzen.
   Bd. II. S. 167. Anatomische Beschreibung eines Tiegers und dreier Tiegerinnen.
   Bd. II. S. 185. Anatomische Beschreibung eines Pantherthieres.
8. G. Jäger, Beitrag zur Anatomie des Löwen. Meckel's Archiv. Bd. VI. Leipzig 1832.
9. W. Martin, Anatomie des Puma. Isis. 1835. S. 550.
10. R. Owen, Anatomie des Cheeta. Isis. 1836. S. 396.
11. J. N. v. Meyer, Beiträge zur Anatomie des Tiegers. Wien 1826.
12. G. Michel, Buch der Katzen. Weimar.
13. P. L. Martin, Das Leben der Hauskatze. Weimar 1877.
14. Brehm's Thierleben. Säugethiere. Bd. I. 1890.
15. G. Mivart, The cat. An introduction to the study of bakeboned animals especially mammals. London 1881.
16. H. Straus-Durckheim, Anatomie descriptive et comparative du chat. Paris 1845.
17. E. F. Gurlt, Handbuch der vergleichenden Anatomie der Haussäugethiere. IV. Auflage. Berlin 1860.
18. A. G. T. Leisering, C. Müller, W. Ellenberger, Handbuch der vergleichenden Anatomie der Haussäugethiere. 7. Auflage. Berlin 1890. S. 567.
19. A. G. T. Leisering, Atlas der Anatomie des Pferdes und der übrigen Hausthiere. 2. Auflage. Leipzig 1888. T. XLII. Fig. 10.
20. L. Franck, Handbuch der Anatomie der Hausthiere. (Revidirt von Martin.) 3. Auflage. Stuttgart 1892. S. 794.
21. F. Müller, Lehrbuch der Anatomie der Haussäugethiere mit besonderer Berücksichtigung des Pferdes. 3. Auflage. Wien 1885. S. 360.
22. G. Cuvier, Vorlesungen über vergleichende Anatomie. Uebersetzt von Meckel. Bd. IV. Leipzig 1810.
23. Ercolani, Dei tessuti e degli organi erectili. Bologna 1869.
24. F. Leyh, Handbuch der Anatomie der Hausthiere. Stuttgart 1859.
25. K. L. Schwab, Lehrbuch der Anatomie der Hausthiere. München 1833.
26. A. Chauveau, Traité d'anatomie comparée des animaux domestiques. 2. Aufl. Paris 1877.
27. A. Nuhn, Lehrbuch der vergleichenden Anatomie. Heidelberg 1878.

28. v. Siebold und Stannius, Lehrbuch der vergleichenden Anatomie der Wirbelthiere. 2 Bde. Berlin 1846—1848.
29. Wiedersheim, Lehrbuch der vergleichenden Anatomie der Wirbelthiere. Jena 1883.
30. Malkmus, Die rudimentäre Beuteltasche der Schafe. Berliner Archiv für Thierheilkunde. 1888.
31. Ellenberger und Baum, Systematische und topographische Anatomie des Hundes. Berlin 1890. S. 166.
32. E. L. Kobelt, Die männlichen und weiblichen Wollustorgane des Menschen und einiger Säugethiere in anatomisch-physiologischer Beziehung. Freiburg i. B. 1844.
33. F. Leydig, Lehrbuch der Histologie des Menschen und der Thiere. Hamm. 1857.
34. W. Ellenberger, Vergleichende Histologie der Haussäugethiere. Berlin 1887.
35. W. Bense, Ueber Nervenendigungen in den Geschlechtsorganen. Zeitschr. f. rationelle Medicin. 3. Reihe. Bd. XXXIII. 1. H. 1868.
36. W. Krause, Ueber Nervenendigungen. Zeitschr. f. rat. Medicin. 3. Reihe. Bd. V. 1859.
37. W. Finger, Ueber Endigungen der Wollustnerven. Zeitschrift f. rat. Medicin. 3. Reihe. Bd. XXVIII. 1866.
38. Fick, Lehrbuch der Anatomie des Menschen. 1845.
39. Kölliker und Nylander, Mikroskopische Anatomie. Bd. II. 2. Hälfte. 1854.
40. Tomsa, Sitzungsberichte der kaiserlichen Akademie der Wissenschaften. Math.-naturwissenschaftl. Klasse. II. Bd. 1. Abth. S. 83. Wien 1865.
41. W. Krause, Ueber Nervenendigungen in den Geschlechtstheilen. Zeitschr. f. rat. Med. 3. R. Bd. XXVIII. S. 87. 1866.
42. Key und Retzius, Studien in der Anatomie des Nervensystems. II. Hälfte. 1876.
43. W. Krause, Allgemeine und mikroskopische Anatomie. Hannover 1876.
44. V. Izquierdo, Beiträge zur Kenntniss der Endigung der sensiblen Nerven. Diss. Strassburg 1879.
45. B. Rawitz, Leitfaden für histologische Untersuchungen. Jena 1889.

Erklärung der Abbildungen.

Da sowohl die Endkolben, als auch die Wollustkörperchen, wie vorher dargelegt, in ihrem Bau übereinstimmen, so sind auf der beigegebenen Tafel nur einige Zeichnungen besonders gut sichtbar gemachter Endkolben und Wollustkörperchen gegeben.

Fig. 1. Längsschnitt durch die männlichen Begattungsorgane der Hauskatze. Unter dem Penis ist der Musculus levator penis und seine Insertion im Praeputium sichtbar.

Fig. 2. Musculus levator penis der Hauskatze.

Die Bauchhaut, an welcher der Muskel haftet, ist abgezogen und liegt im Zusammenhang mit den abgeschnittenen äusseren Geschlechtsorganen dergestalt ausgebreitet da, dass man den Muskel in seiner ganzen Ausbreitung übersehen kann. Der Penis ist nach dem After zu in die Höhe gezogen, um die Insertion am Praeputium hervortreten zu lassen.

Fig. 3. Endkolben vom Löwen.

Fig. 4. Wollustkörperchen vom Löwen.

Fig. 5. Endkolben vom Kaninchen.

Fig. 6. Traubig angeordnete Wollustkörperchen vom Meerschweinchen.

Fig. 7. Endkolben mit Terminalfaser vom Schwein.

Taf. I.

Fig. 1.

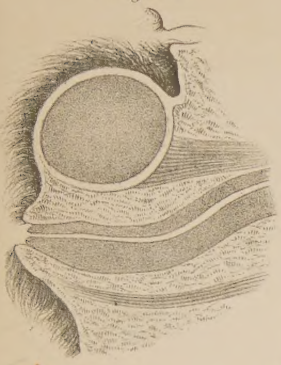

Fig. 2.



Fig. 3.

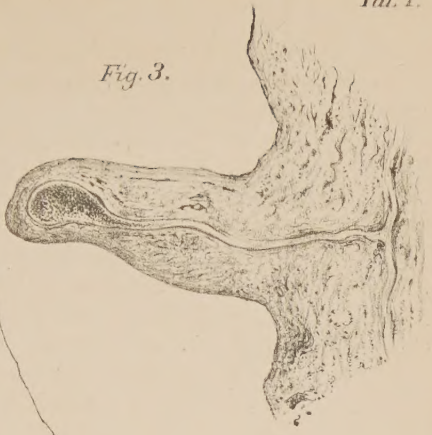

Fig. 7.

Fig. 5.

Fig. 4.

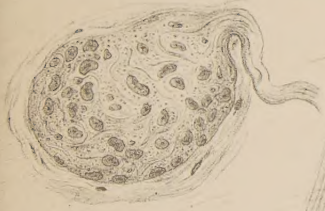

Fig. 6.

Otto Schultze Lith. Inst. Berlin